

Rapport Défibrillateur ZOLL® E Series® 12 dérivations

NOM DU PATIENT :

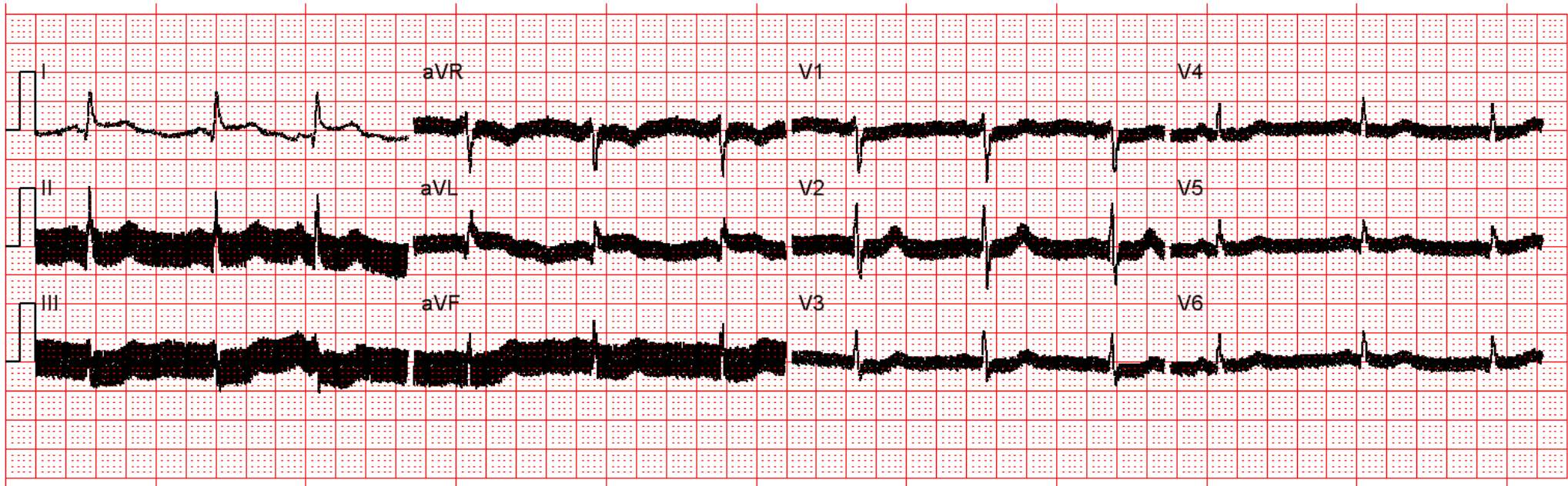
[REDACTED]

Rythme sinusal normal avec intervalle PR court avec occasionnellement des complexes

Signes de lésion latérale
** * * * * * IM aigu * * * * *
ECG anormal
*** Non confirmé ***

Message informatique demandant la télémetrie.
Comme le MDSA a mal analysé l'ECG (ligne isoélectrique qui bouge), il a donné un message informatique erroné.
Cet ECG n'aurait pas dû être télémetrisé. Il aurait dû être refait et, le cas échéant, télémetrisé.

10:03:27 11 OCT 11



25 mm/s 10 mm/mV 0.05-150 Hz

Grid size is 0.2 s x 0.5 mV