

# Rapport Défibrillateur ZOLL® E Series® 12 dérivations

NOM DU PATIENT :

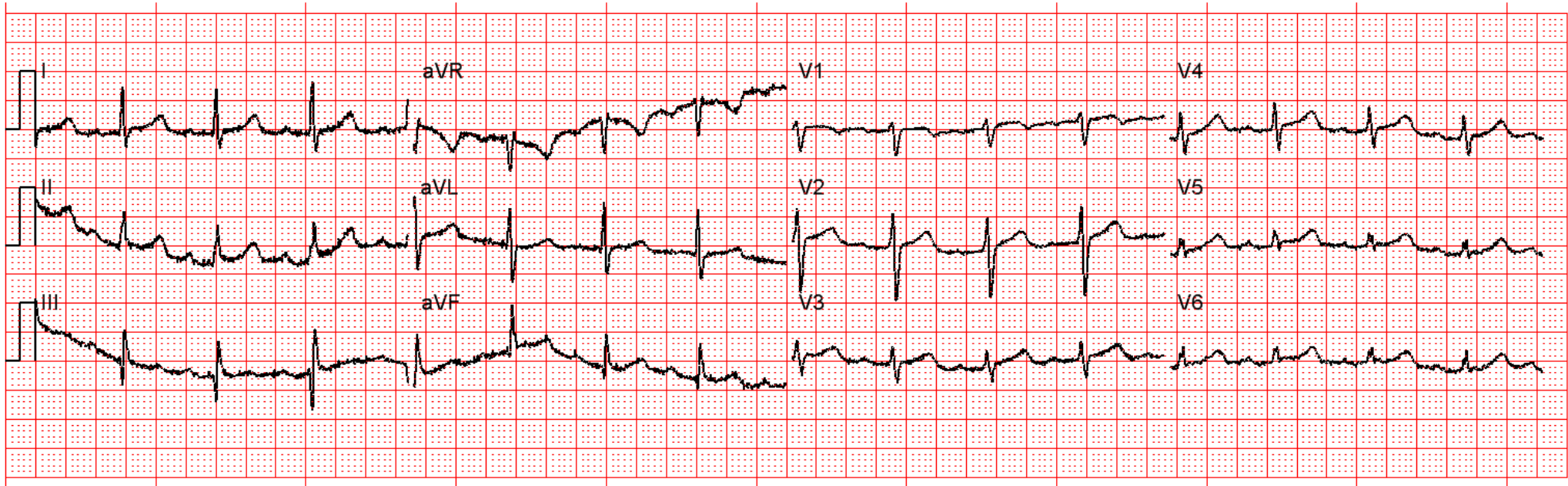
[REDACTED]  
[REDACTED]  
[REDACTED]  
[REDACTED]  
[REDACTED]  
[REDACTED]  
[REDACTED]  
[REDACTED]  
[REDACTED]  
[REDACTED]  
[REDACTED]  
[REDACTED]

94  
78 ms  
194 ms  
80 ms  
344/430 ms  
54 43 44

Rythme sinusal normal  
Surélévation ST, envisager lésion inférieure ou infarctus aigu  
**\*\*\*\*\* IM aigu \*\*\*\*\***  
ECG anormal  
\*\*\* Non confirmé \*\*\*

**Message informatique demandant la télémétrie.  
Comme le MDSA a mal analysé l'ECG (ligne isoélectrique  
qui bouge), il a donné un message informatique erroné.  
Cet ECG n'aurait pas dû être télémétrisé. Il aurait dû être  
refait et, le cas échéant, télémétrisé.**

19:33:56 27 JUIL 11



25 mm/s 10 mm/mV 0.05-150 Hz

Grid size is 0.2 s x 0.5 mV